

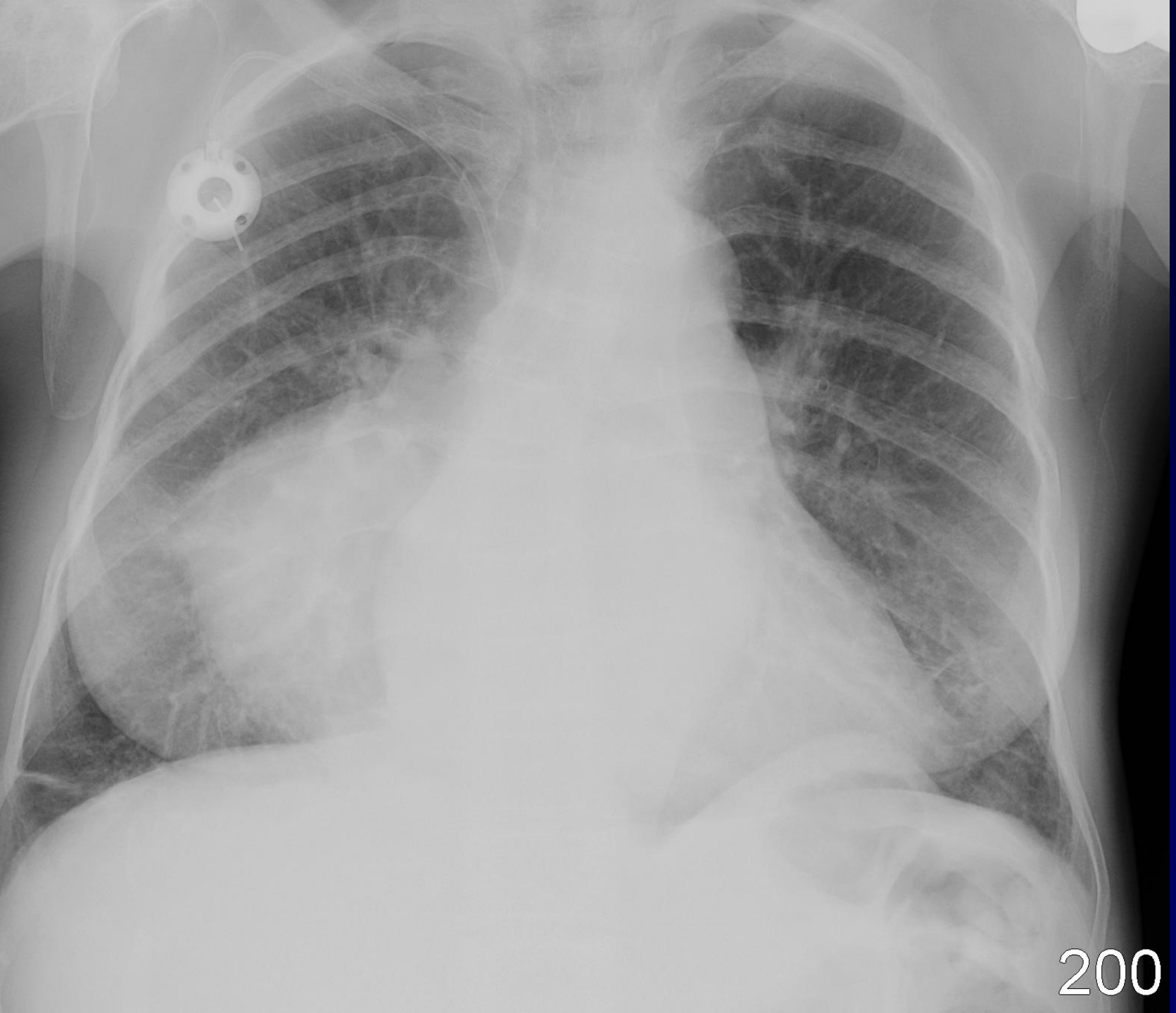


**J GIRON – P FAJADET**

F, 50 ans

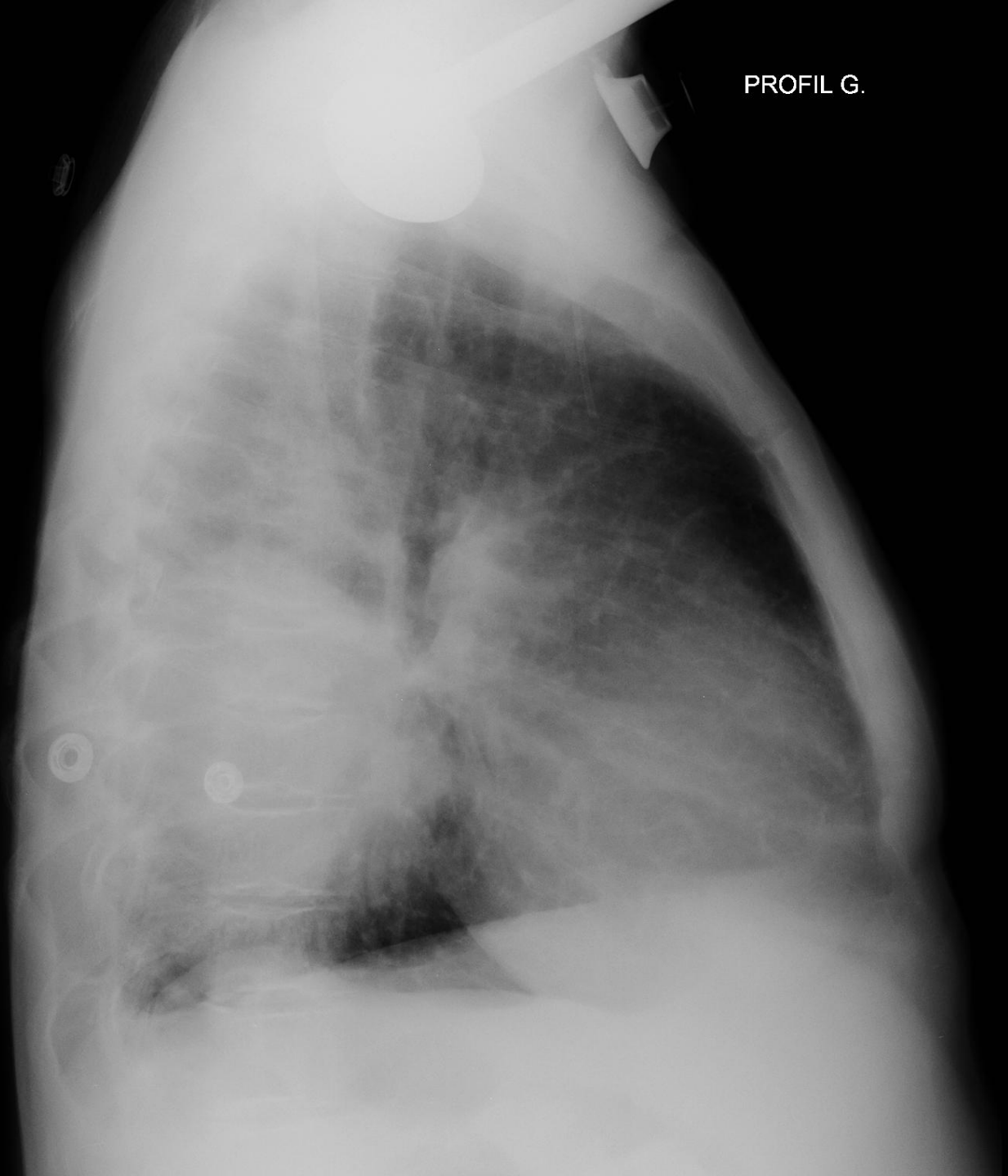Long suivi pour B Thalassémie Drépanocytose

Douleurs thoraciques nouvelles



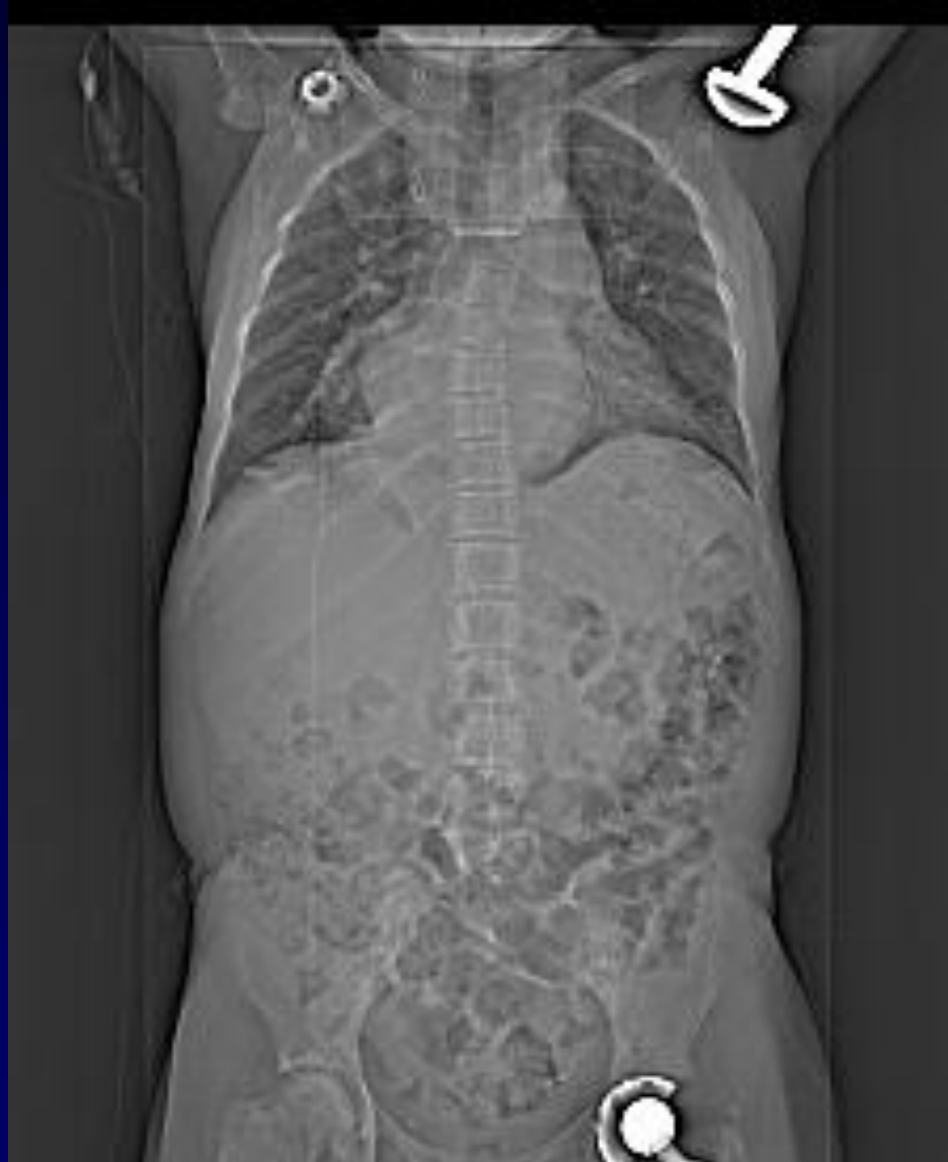

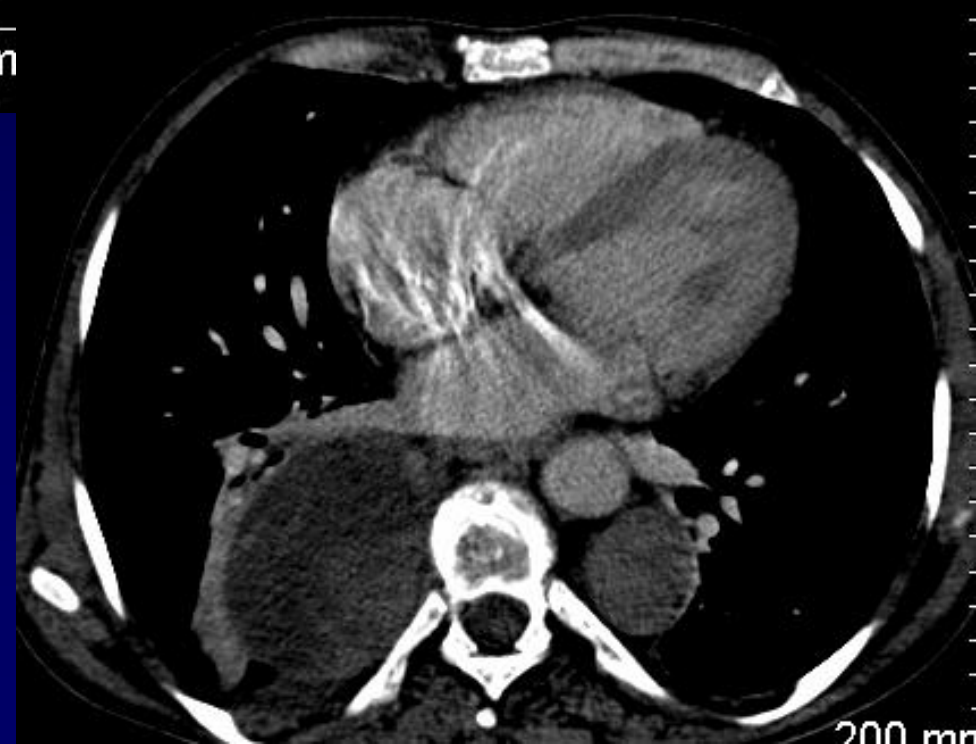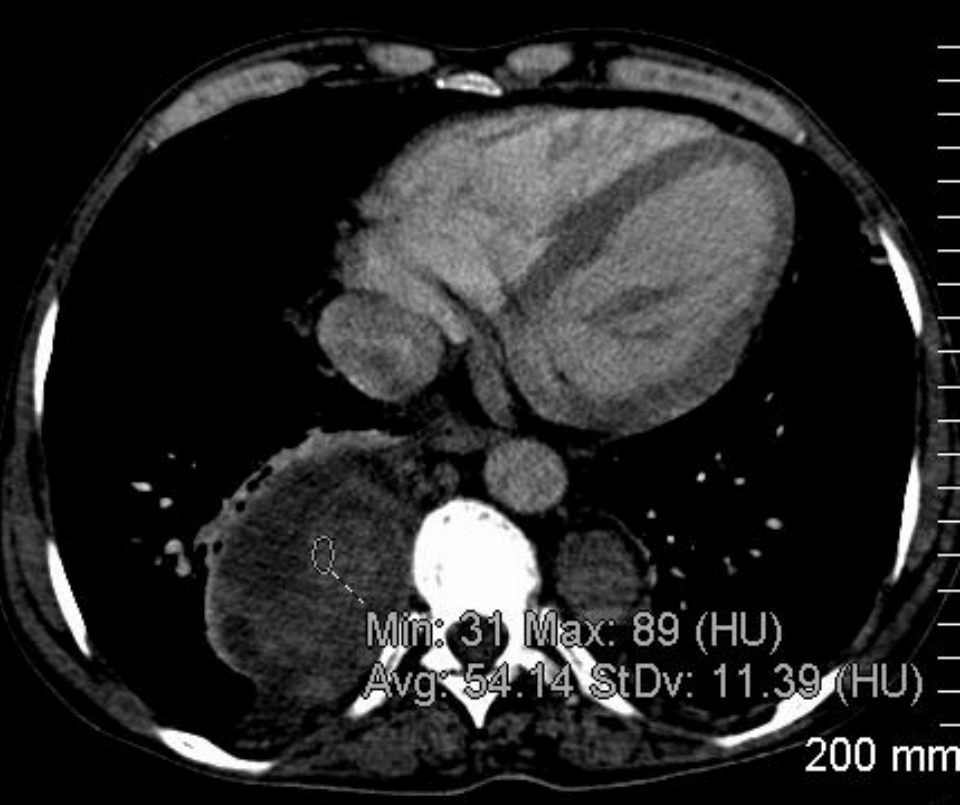
PROFIL G.

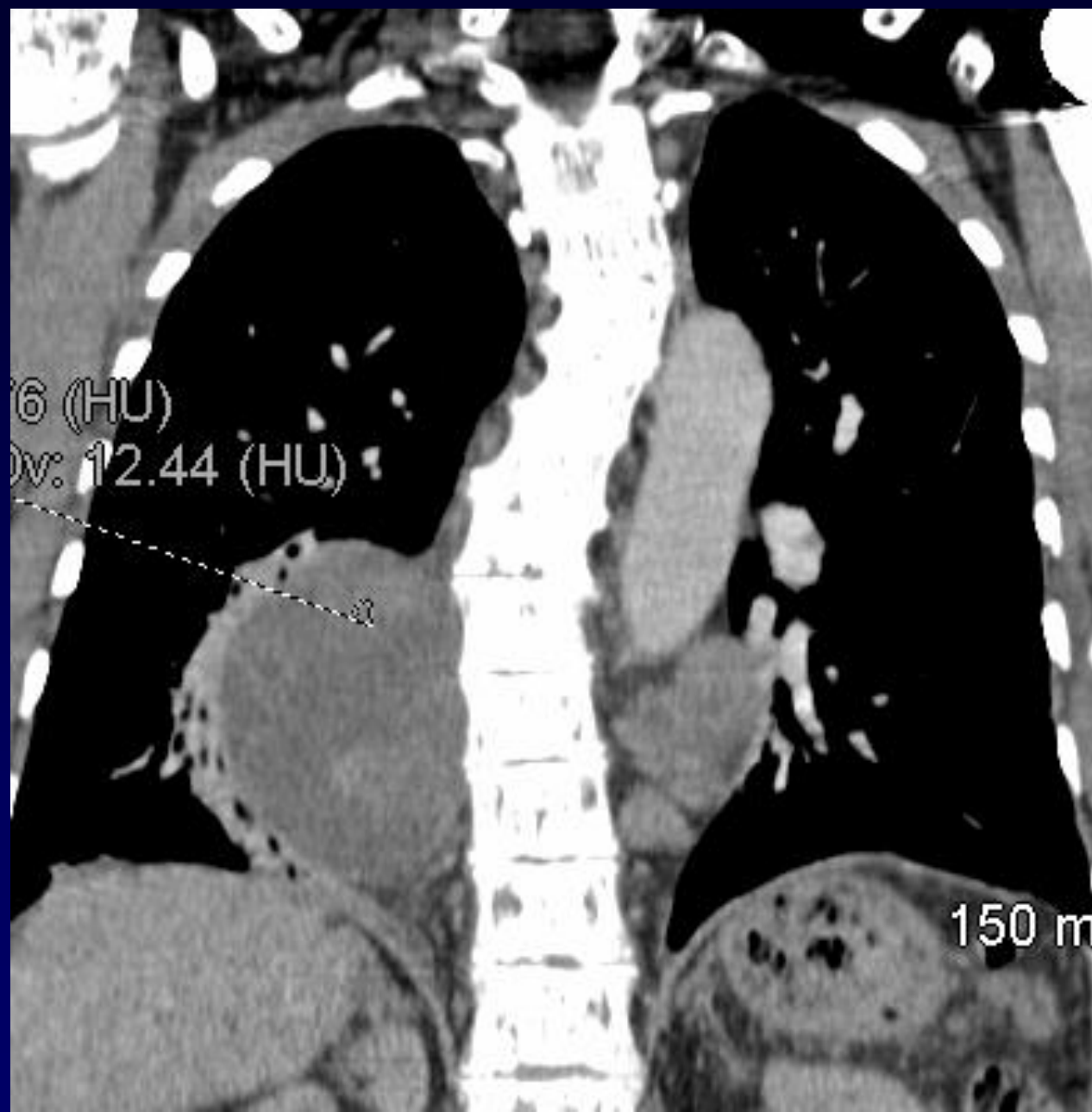




# Que de Prothèses !

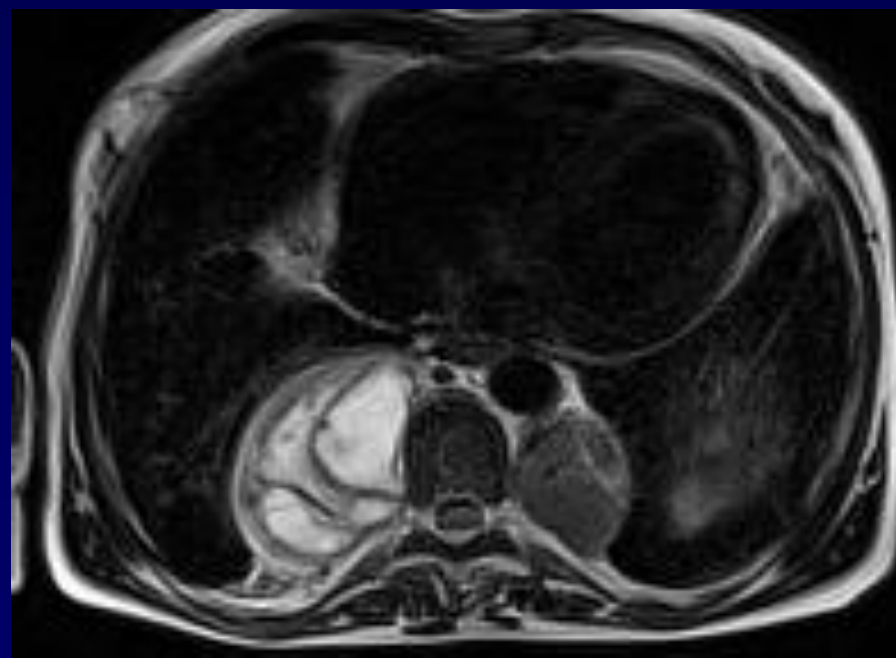
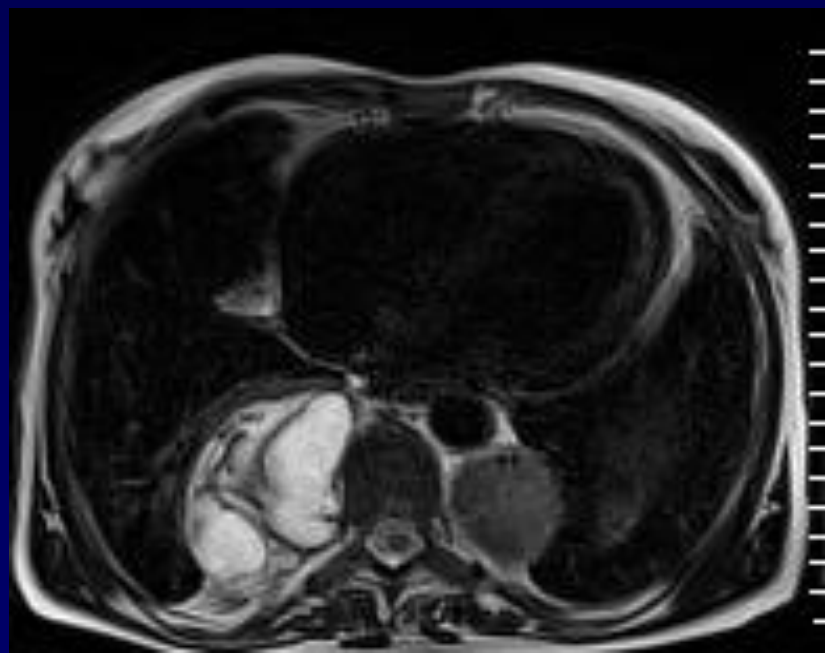
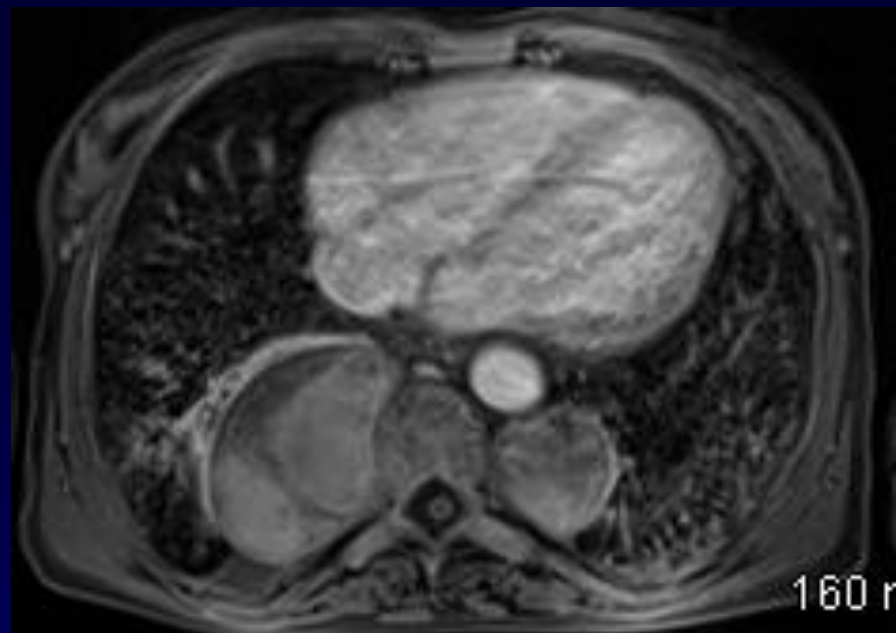
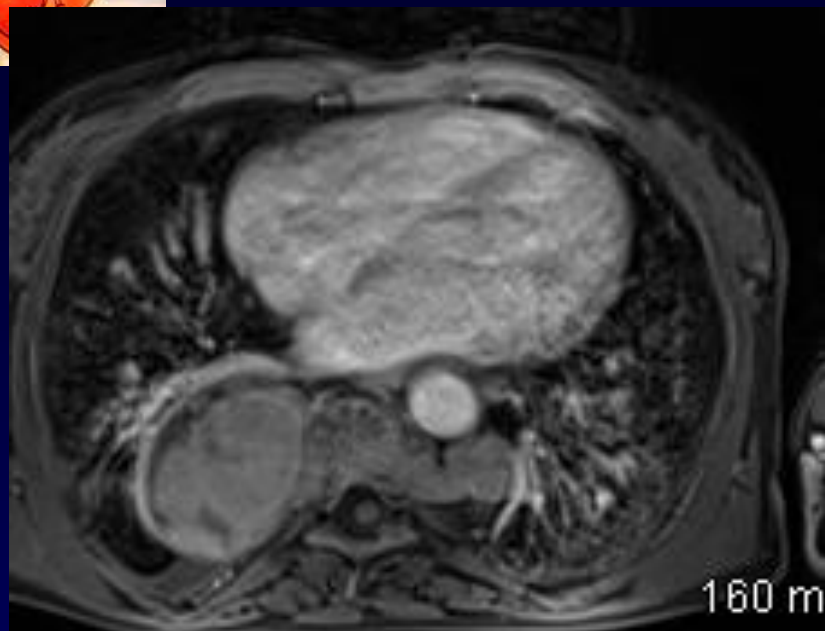






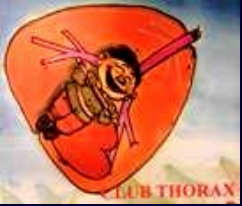

# En IRM ...

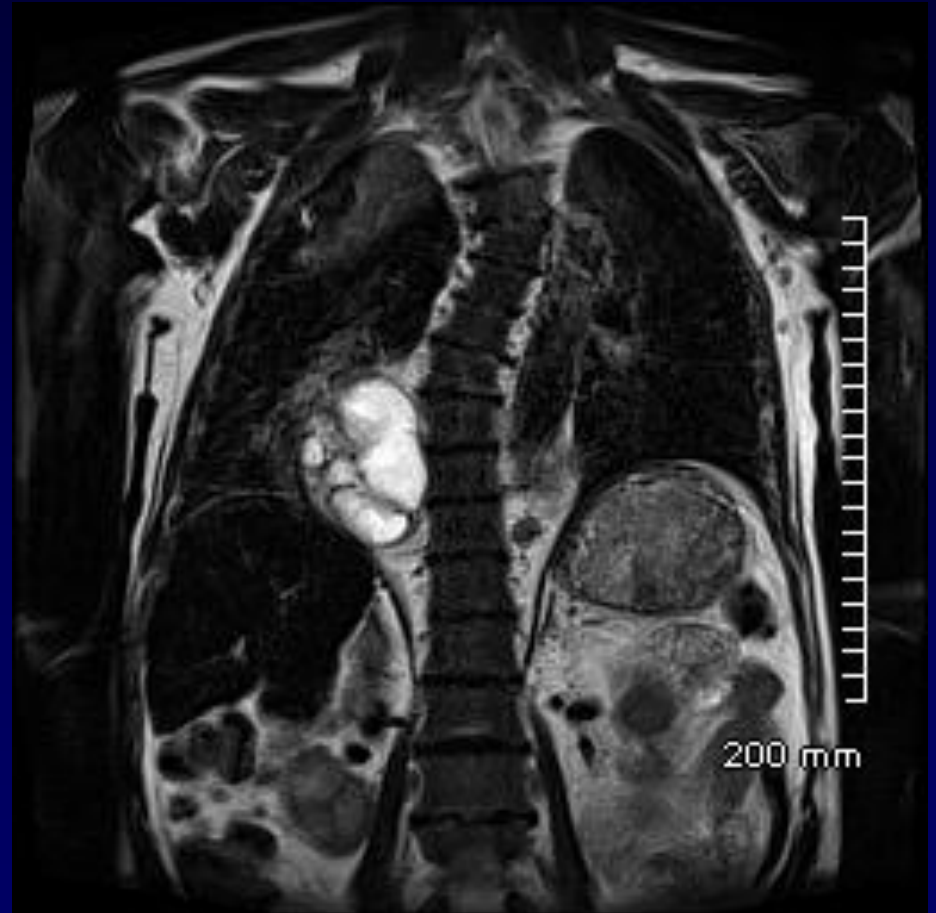
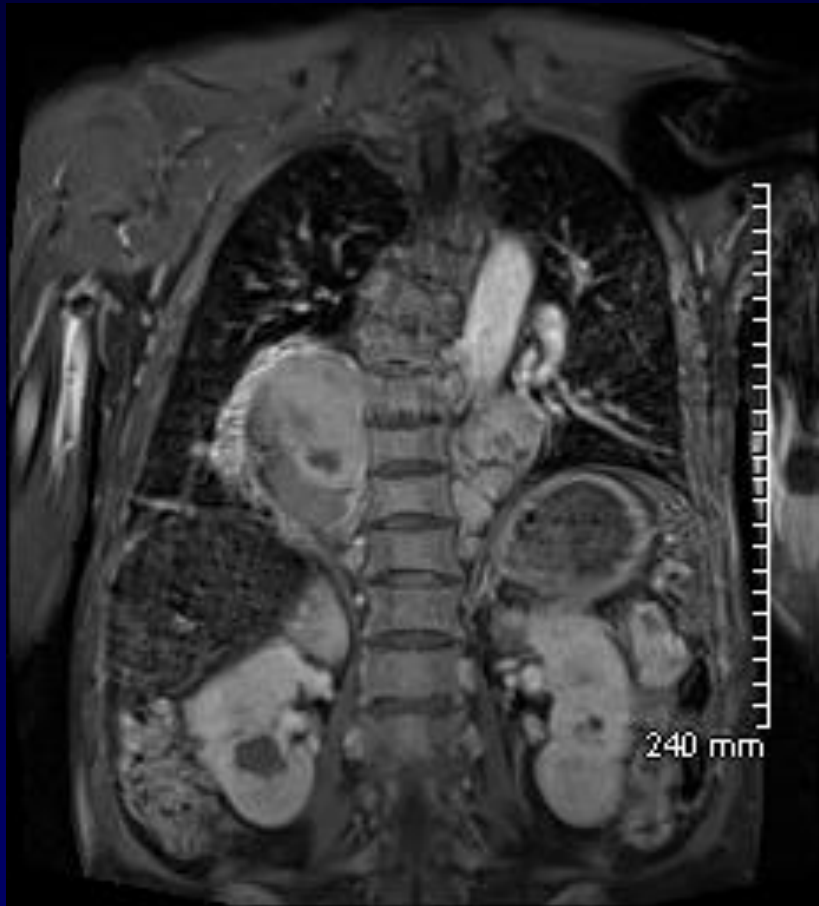


**DIAGNOSTIC ?**



# Ou est la rate ?



**Hypo T1 T2 / OS / Rachis / Sternum**



# DIAGNOSTIC

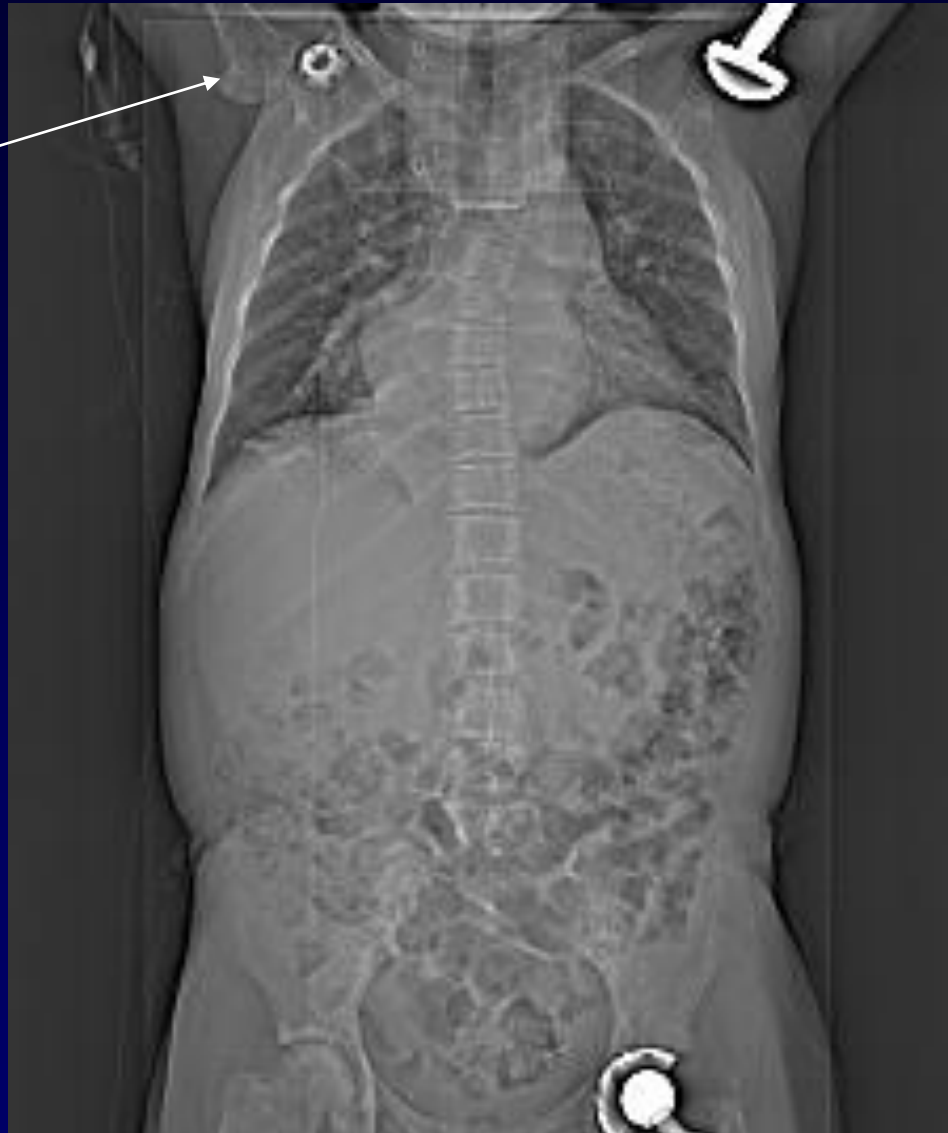**Hématopoïese Extra –Médullaire**  
**Dans le cadre /Drépanocytose**  
**Ayant « saigné » à D...**

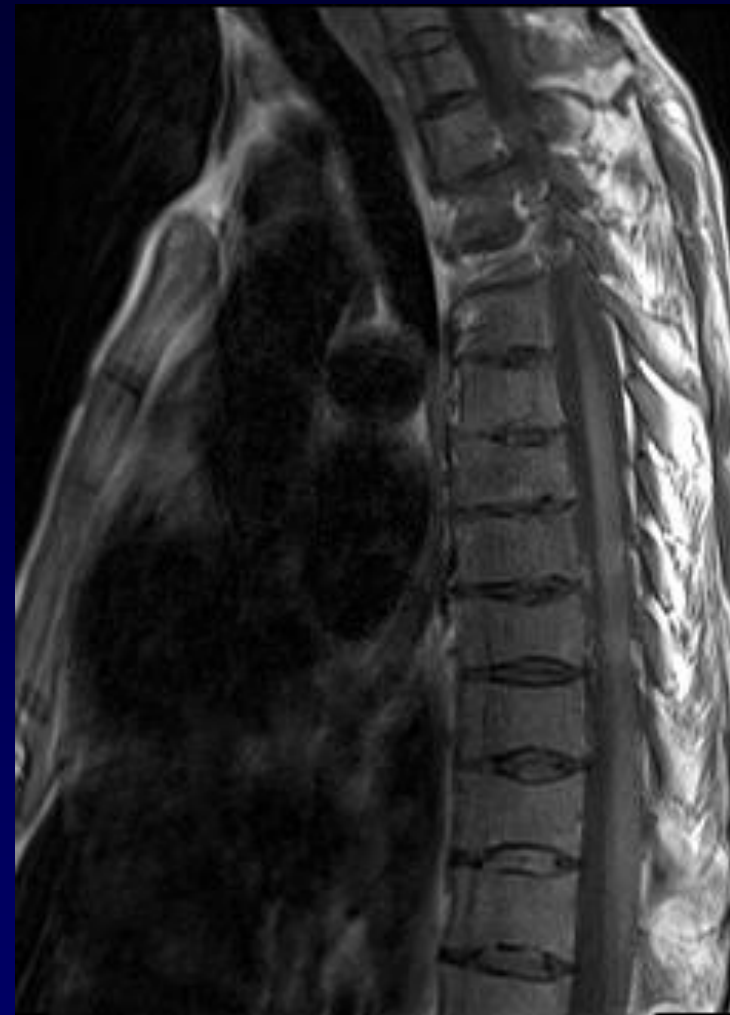
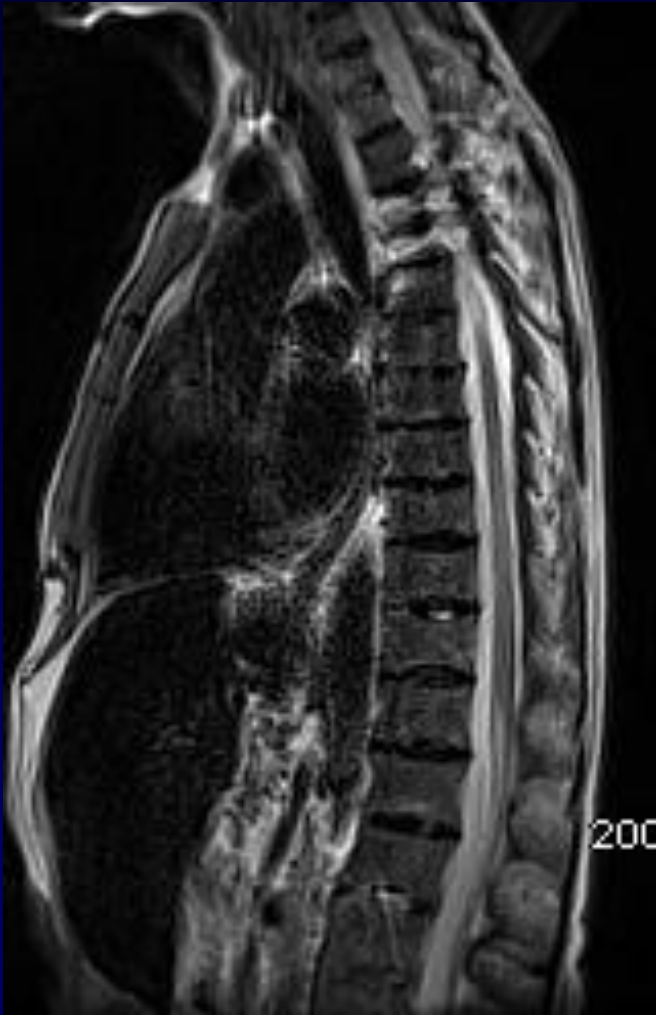**Rate : absente ou disparue**



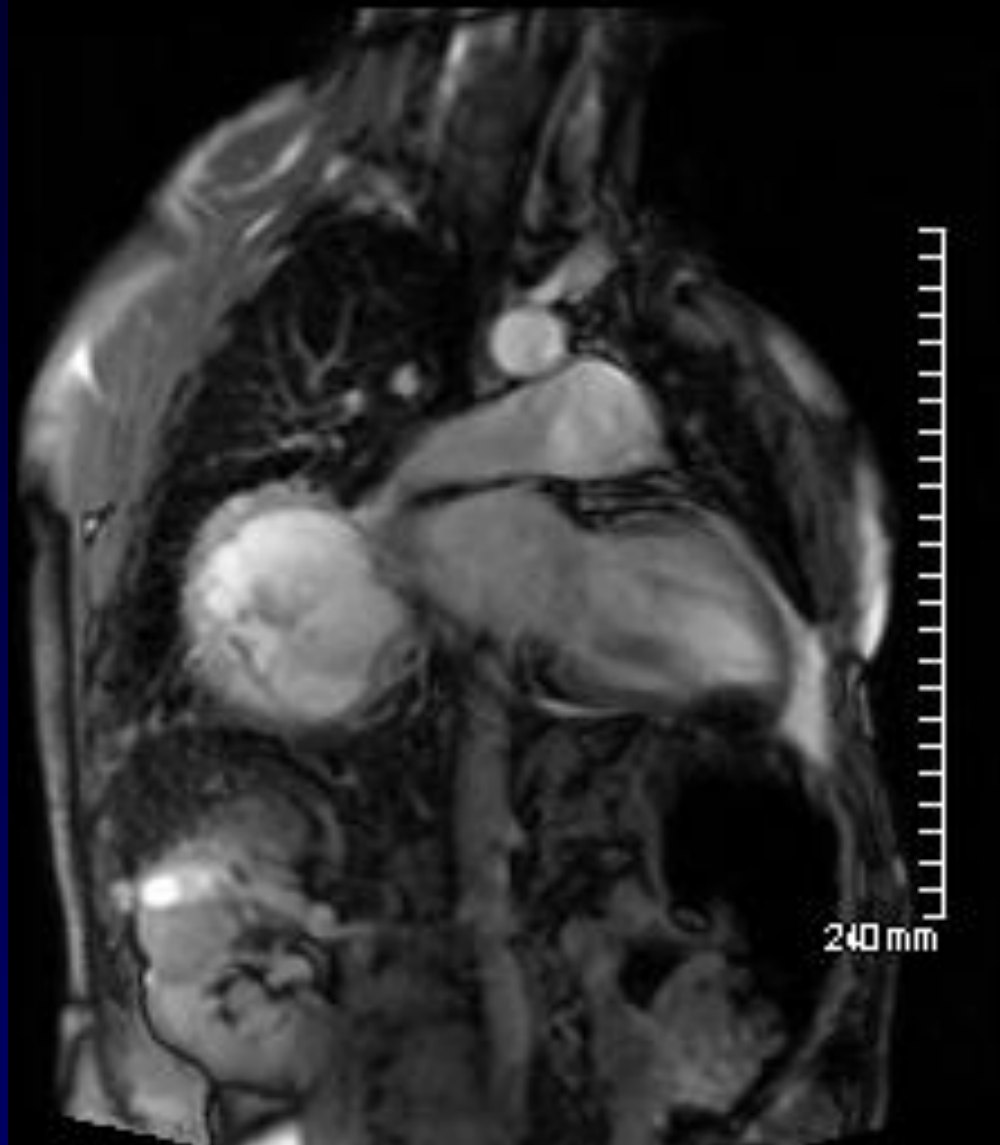
# Que de Prothèses !

**Ostéo nécrose  
tête humérale**





**Myelo Fibrose Rachis : hypo T1 et T2  
D'où... HEM**



**T2\* : mesure surcharge Ferrique Cardiaque  
(... Ici : limite à 30)  
Risque Insuff et Rythme**



# **HEMATOPOIESE EXTRA –MEDULLAIRE (Cadre DREPANOCYTOSE)**